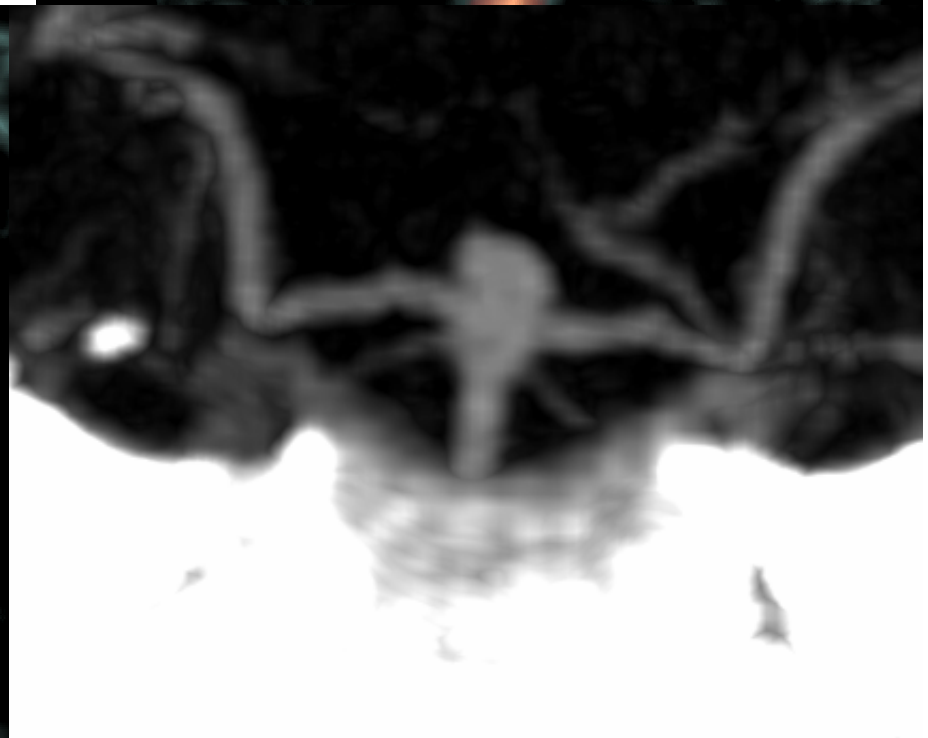
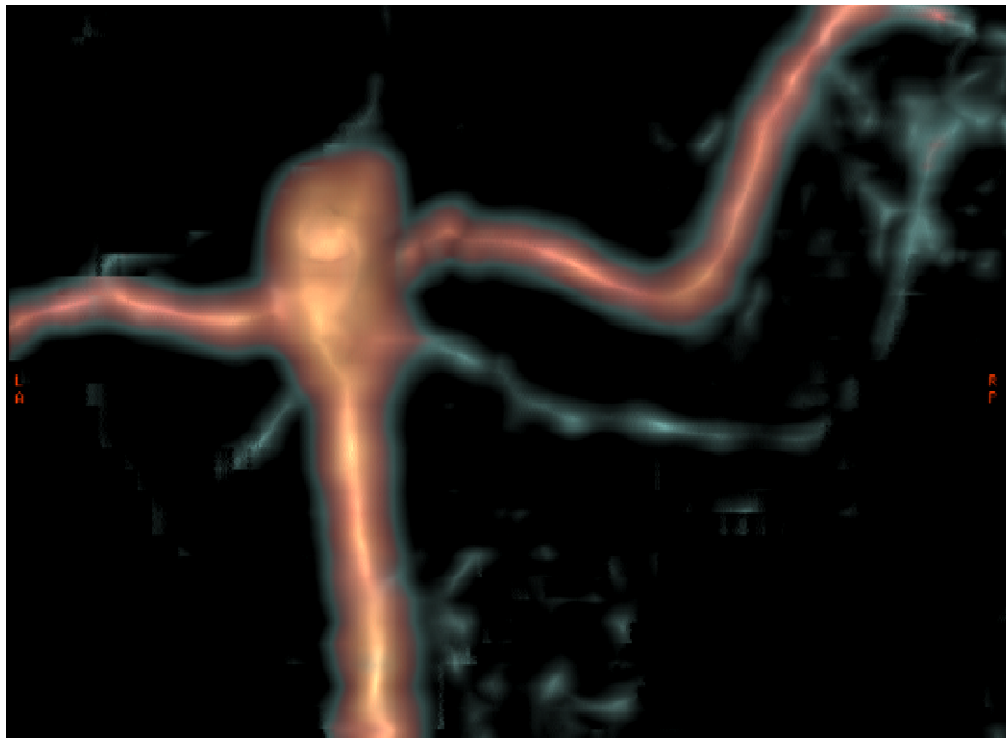
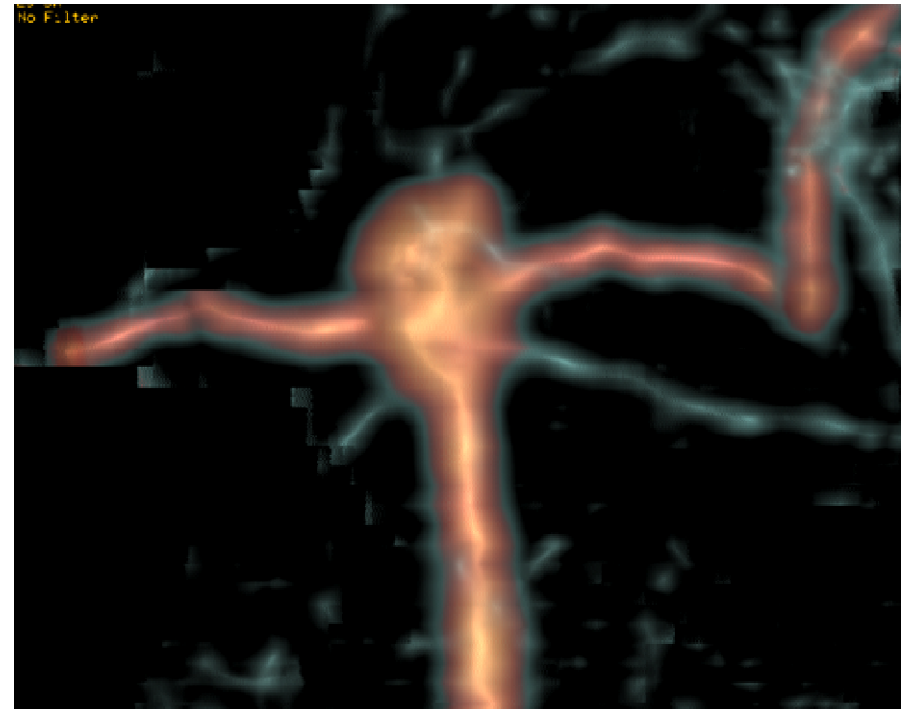


# **ANEURISMA EN EL TOP DE LA BASILAR EMBOLIZADO CON COILS Y STENT NEUROFORM**

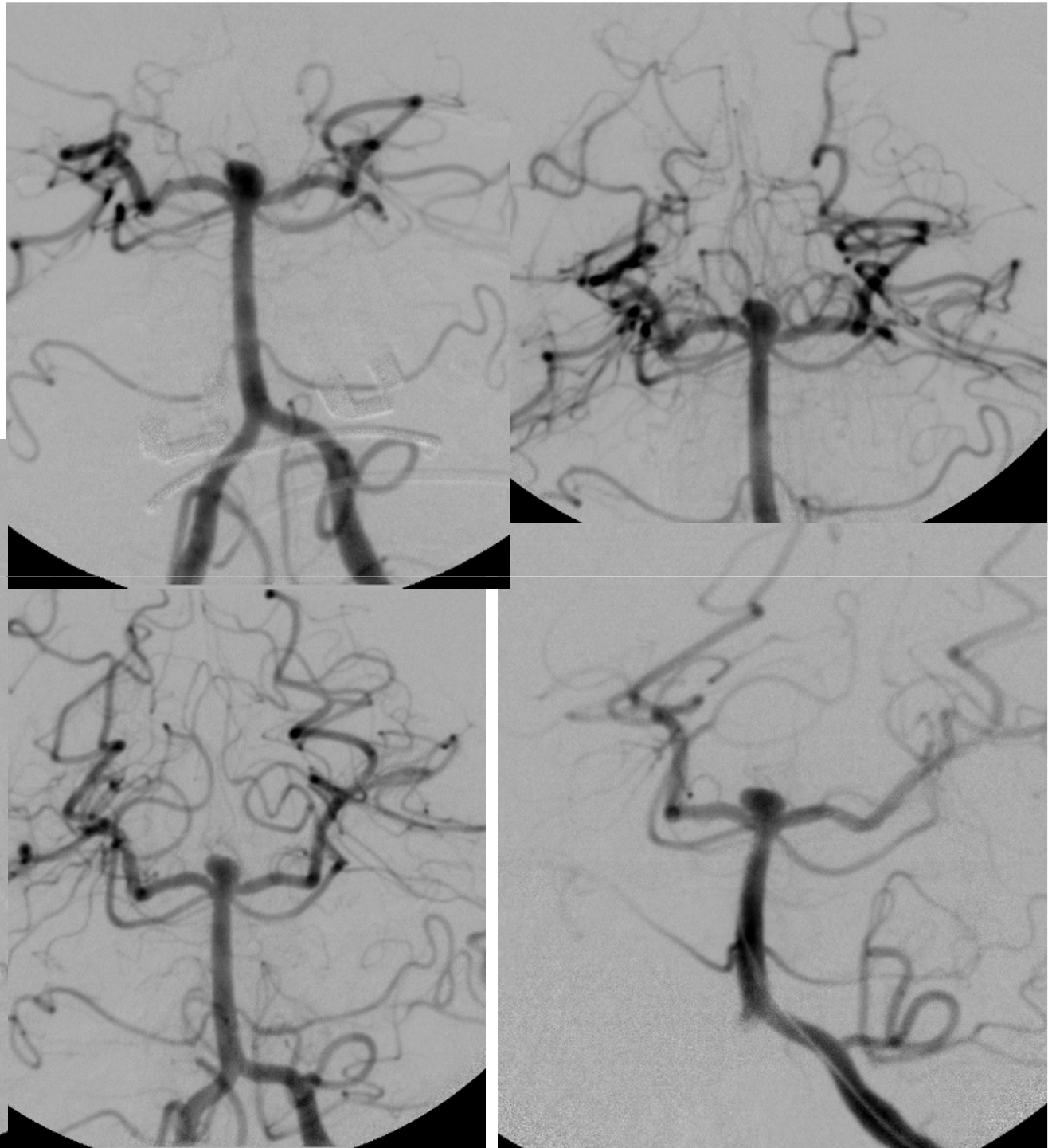
**Antecedentes clínicos:**

Hombre 59 años. Aneurisma incidental hallado en Tc de cuello por patología Orl no tumoral.

**Angio Tc:** Aneurisma sacular del top basilar con ramas de arteria cerebral posterior incorporadas al saco aneurismático.

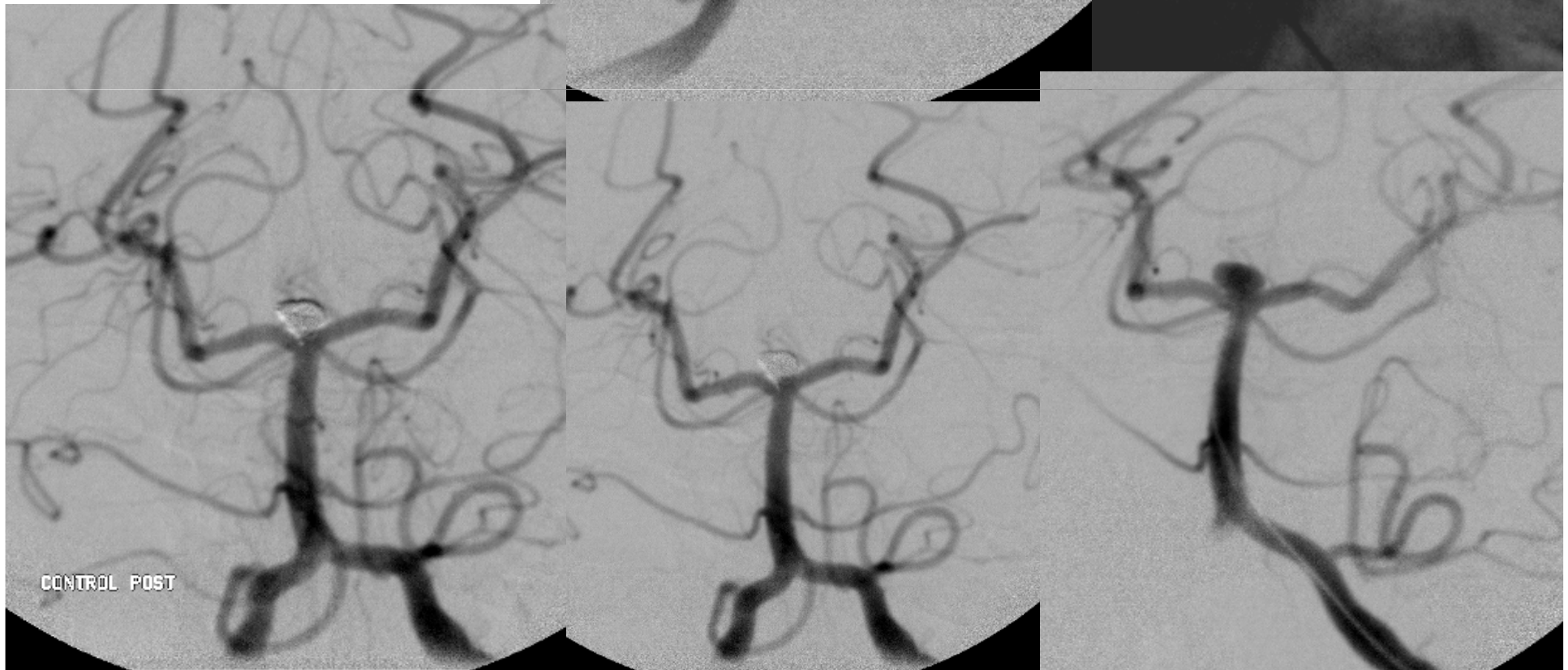
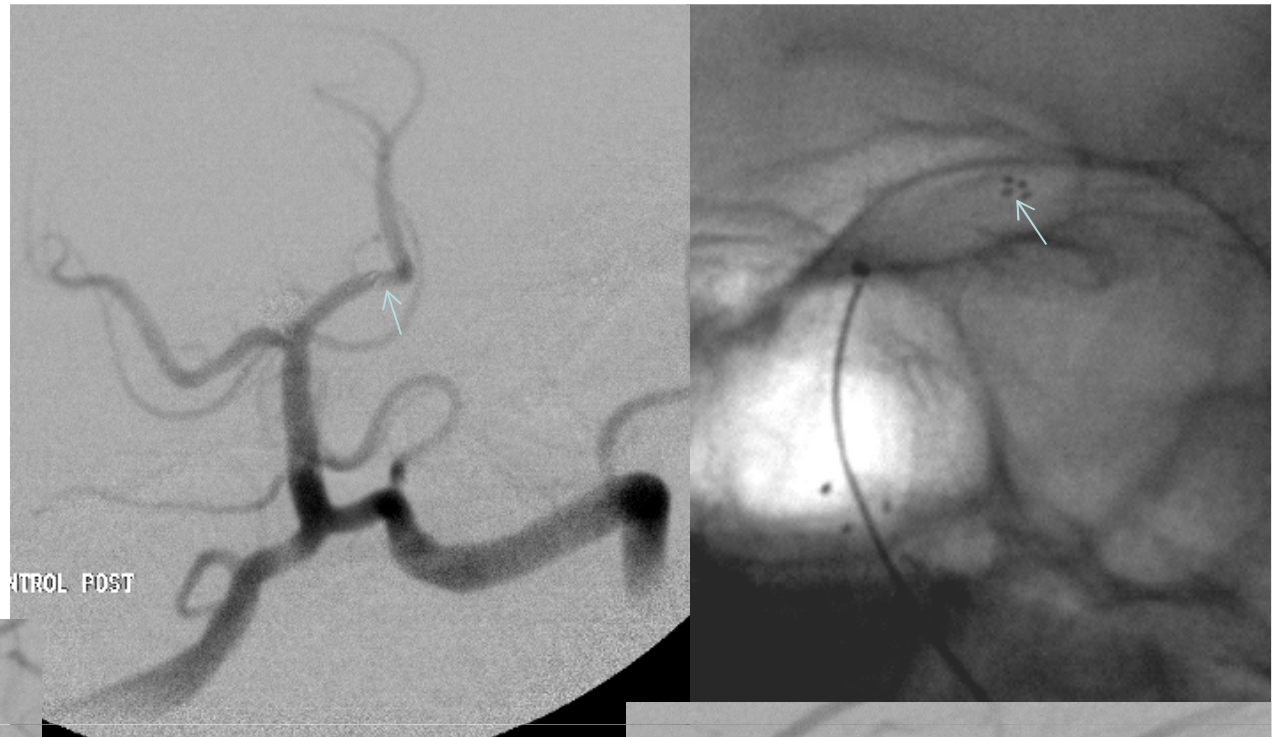

- Arteriografía cerebral:
- Aneurisma sacular del top basilar.





- Embolización con coils y stent neuroform (3mm x 30 mm) colocado en arteria basilar y extendiéndose a la arteria cerebral posterior izquierda .



- **Embolización con coils y stent neuroform** (3mm x 30 mm) colocado en arteria basilar y extendiéndose a la arteria cerebral posterior izquierda. En las series de control se objetiva ausencia de cuello aneurismático con permeabilidad de la arteria basilar y de la Arteria cerebral posterior izquierda.

